

Prótese fixa adesiva livre de metal: Relato de caso clínico

Luciany Lorrany Martins **AGUIAR**¹, Guilherme Morum de Lima **SIMÃO**², André Lins Cavalcanti Corrêa da **COSTA**³, Antônio da Silva **RAMOS NETO**⁴, Frederico Goulart de Oliveira **SILVA**⁵

Resumo

Em razão da grande exigência por restaurações que se assemelham a dentes naturais por parte da sociedade e da menor biocompatibilidade das ligas metálicas utilizadas na confecção das próteses convencionais, existe uma tendência pela escolha de materiais livres dos metais. Além de melhores propriedades biológicas e estéticas esses materiais possuem características quase que semelhantes ao de uma estrutura dental, podendo substituir os materiais restauradores tradicionais desde que seja respeitado o limite de cada sistema restaurador a se trabalhado, sendo necessário que o profissional tenha um adequado domínio sobre a técnica. O objetivo do presente trabalho foi revisar a literatura sobre a utilização da prótese fixa adesiva livre de metal.

Palavras-chave: Prótese adesiva. Cerâmica. Prótese parcial fixa.

¹Acadêmica do Curso de Odontologia das Faculdades Integradas do Planalto Central - FACIPLAC.

²Especialista e Mestre em Implantodontia, Professor das disciplinas de Prótese Fixa II e Oclusão da FACIPLAC, Professor do Curso de Especialização em Implantodontia e Prótese Dentária da ABCD – DF.

³Especialista em Implantodontia, Mestre em CTBMF, Professor do Curso de Especialização em Implantodontia e Prótese Dentária da ABCD – DF.

⁴Coordenador dos Cursos de Especialização em Prótese – ABCD/DF; Mestre em Prótese Dentária – FOU SP; Doutor em Clínicas Odontológicas – FOU SP; Professor de Prótese Dentária e Clínica Integrada - UCB/DF.

⁵Especialista e Mestre em Prótese Dentária, Professor das disciplinas de Prótese Fixa I e II da FACIPLAC, Professor do Curso de Especialização em Implantodontia e Prótese Dentária da ABCD - DF.

Submetido: 13/09/2013 - **Aceito:** 26/05/2014

Como citar este artigo: Aguiar LLM, Simão GML, Costa ALCC, Ramos Neto AS, Silva FGO. Prótese fixa adesiva livre de metal - Relato de caso clínico. R Odontol Planal Cent. 2014 Jan-Jun; 4(1):5-14.

- Os autores declaram não ter interesses associativos, comerciais, de propriedade ou financeiros, que representem conflito de interesse, nos produtos e companhias citados nesse artigo.

Autor para Correspondência: Luciany Aguiar
Endereço: SQS 411 bloco N apto. 101. Brasília – DF - CEP: 70277140
Telefone: (62) 8271-5620
E-mail: martinsluciany@gmail.com

Categoria: Caso Clínico
Área: Prótese Dentária

Introdução

No fim do século passado e no começo deste, muitos dentistas começaram a perceber que diversas próteses fixas não eram duráveis por que os dentes suporte contraíam moléstias periapicais, periodontais. Mas os pesquisadores demonstraram que a prótese nada tinha a ver com a causa dos fracassos, e o que havia era falta de conhecimento, de orientação para se trabalhar com esse tipo de prótese. A preservação da estrutura dentária remanescente constitui objetivo de todo

profissional na restauração ou substituição de elementos dentais. Tal posição tem sido observada há algumas décadas e reflete a evolução dos materiais e das técnicas restauradoras¹.

Com a evolução dos materiais odontológicos de características adesivas, e através do condicionamento ácido do esmalte¹, a utilização das próteses parciais fixas adesivas teve início na França, na década de 70, com Rochette, que descreveu a utilização de uma estrutura metálica perfurada cimentada a dentes com periodontos abalados com o objetivo de esplintá-los². O seu uso estendeu-se à reposição de dentes perdidos, surgindo, dessa forma, as primeiras próteses parciais baseadas no princípio de adesão da estrutura metálica ao pilar. Essas próteses foram amplamente utilizadas em pequenos espaços edêntulos por causa do seu baixo custo, por serem de fácil execução e apresentarem estética aceitável².

Em razão da grande exigência estética por parte da sociedade moderna e da desvantagem da menor biocompatibilidade inerente às ligas metálicas utilizadas na confecção das próteses adesivas convencionais, muitos pesquisadores preocuparam-se em empregar materiais que dispensassem a necessidade de estrutura metálica². Desse modo, eliminou-se um dos principais problemas estéticos relacionados ao uso de próteses adesivas, que é o aparecimento de uma linha acinzentada na

região incisal do retentor que se visualiza nas próteses adesivas convencionais².

A utilização da prótese adesiva não é um procedimento muito utilizado nos consultórios odontológicos, porém, para quem precisa um dente, o tratamento adesivo pode trazer alguns benefícios estéticos ao sorriso. Esse baixo índice de utilização pode ser atribuído a uma falta de conhecimento³, e também porque exige habilidade do profissional para o procedimento, pois é uma prótese de alta precisão e técnica sensível. É uma prótese muito conservadora, porém, muito estética.

Existem algumas restrições ao uso da prótese adesiva, porém, uma vez feita, os cuidados para a manutenção são os mesmos de uma prótese padrão, ou seja, exige cuidado extra com higienização. A prótese adesiva é indicada⁴ para dentes pilares sem cárie e também para restaurações dos incisivos superiores e inferiores.

Pessoas com cáries extensas, portanto, não são adequadas para o tratamento com prótese adesiva. A prótese adesiva convencional feita com níquel-cromo também é contraindicada⁴ para pacientes sensíveis ao níquel, pois os retentores são feitos em metal. No caso de pacientes com sobremordida profunda o tratamento também não é indicado⁴, pois pode haver uma sobrecarga na prótese e com isso gerar desgaste.

O tratamento adesivo trás como vantagens o custo reduzido e menor invasão aos tecidos bucais, uma vez que o preparo necessário para a prótese adesiva é mínimo; não há necessidade de anestesia; a terminação cervical pode ser localizada na margem supragengival; há a possibilidade de fazer uma nova união, ou seja, pode ser colada novamente (se ela não tiver entortado ou quebrado)¹.

Discute-se ser uma desvantagem do tratamento adesivo a sua irreversibilidade, pois não tem como deixar o dente como estava antes¹. Alguns profissionais acham que isso é uma desvantagem discutível, porém, é bom lembrar que o reparo é feito em dentes que são bons. A longevidade é incerta, depende de fatores como quantidade de carga recebida e higiene do paciente, mas como é uma prótese mais conservadora, a sua substituição geralmente não resulta em uma

maior perda de estrutura dentária sadia. Não há correção de espaço entre dentes, há uma limitação nesta área e não há como fazer uma prótese provisória, uma vez que o desgaste é pequeno. Neste caso, ou o paciente coloca uma prótese removível ou deixa como está até a chegada da prótese definitiva².

A procura do paciente por um tratamento dentário de maior qualidade e durabilidade é intensificada pelos sorrisos perfeitos apresentados na mídia, impondo à odontologia estética um grande desafio. Quando se têm a perda de um elemento dentário ou agenesia na região anterior, o paciente tem como opção de tratamento a instalação de um implante dentário, uma prótese fixa convencional, uma prótese adesiva ou uma prótese parcial removível. Em relação às contraindicações do implante dentário e sua desvantagem sobre seu alto custo, as próteses adesivas tornam-se a alternativa protética indicada, visando uma técnica mais conservadora, facilidade laboratorial e baixo custo.

Com base nestas afirmações, o propósito, do presente trabalho foi revisar a literatura sobre a utilização da prótese fixa adesiva livre de metal com a finalidade de unir todas as exigências que a prótese adesiva precisa, assim destacando: suas indicações, longevidade, estética função e os diversos materiais adequados para sua confecção.

Revisão de literatura

Inicialmente, as próteses parciais fixas adesivas eram fabricadas com um dente extraído do próprio paciente fixando nos elementos vizinhos, utilizando resina acrílica⁵. Posteriormente foi descrito a utilização de uma estrutura metálica fundida em ouro com orifícios para a contenção de dentes inferiores periodontalmente abalados. Essas perfurações situavam-se nas aletas da prótese fixa adesiva, e eram destinadas e responsáveis pela fixação aos dentes suporte por meio de uma resina acrílica autopolimerizável⁶. O princípio para a construção de prótese fixa adesiva anterior foi adaptado utilizando liga de níquel-cromo, pôntico de porcelana e resina composta para cimentação⁷.

Muitos estudos foram realizados desde então, com a tentativa de estabelecer uma boa união entre a liga a ser utilizada e o

dente artificial ou ao elemento de suporte. A técnica de ataque eletrolítico em ligas de cromo-cobalto foi testada a fim de melhorar a adesão. Além da micro retenção eletrolítica, outras técnicas como a da macro retenção e retenção química também foram descritas⁸.

As próteses adesivas são indicadas para: reposição de dentes perdidos prematura ou acidentalmente, em número máximo de dois dentes anteriores ou um posterior. A chave para o sucesso das próteses adesivas está relacionada ao correto preparo dos dentes pilares de maneira a conservar a estrutura dental sem que sejam prejudicados os princípios de retenção, resistência e estabilidade das futuras próteses².

As próteses adesivas devem ter um plano de inserção ocluso-cervical determinado, criar formas de retenção e resistência proximal, obter um abraçamento coronário de mais de 180° numa vista oclusal, determinar nichos de apoio oclusal para promoverem resistência e retenção e apresentar limites cervicais em bisel fino e supragengival. Além disso, as próteses devem abranger as maiores áreas lingual e proximal possíveis evitando-se que o segmento lingual atinja os 2 mm da face incisal do dente pilar. Entretanto, requerem que as áreas preparadas e os meios de retenção e estabilidade obtidos sejam compatíveis com as cargas mastigatórias para que o sucesso da prótese não dependa somente do agente cimentante. O efeito do tipo de preparo sobre a resistência de união de próteses parciais fixas adesivas foi avaliado e verificado que os retentores que apresentavam maior área de contato com o dente, cobertura oclusal e utilização de sulcos tiveram aumentada significativamente a resistência e a durabilidade nas áreas de união⁹.

O interesse em estética na Odontologia tem expandido muito. Os pacientes estão exigindo restaurações mais naturais, desejando melhora nos seus sorrisos porque revistas da moda enfatizam métodos inovadores na melhoria da estética. Assim, as indústrias deslumbram um novo panorama de consumo mundial baseado na estética como fator fundamental para o sucesso clínico. Por esta razão, novos fabricantes surgiram oferecendo uma gama enorme de produtos que se renovam num piscar de olhos¹⁰.

Devido a grande exigência da estética

nos dias atuais, materiais estéticos que dispensam estruturas metálicas, oferecem ao paciente além do restabelecimento da função, uma harmonia em seu sorriso. Desse modo, começaram a serem utilizadas para a confecção de próteses livres de metal (unitárias e parciais) estruturas confeccionadas com resinas compostas reforçadas por fibras ou com porcelanas puras de alta resistência².

As próteses adesivas livres de metal são indicadas para: espaços protéticos não extensos, quantidade de esmalte dos dentes pilares suficiente para promover fixação adesiva, pacientes especiais onde a rapidez do tratamento faz-se necessária, oclusão favorável e com dentes pilares com suficiente altura gengivo-oclusal¹¹. As próteses adesivas sem metal apresentam vantagens tais como: a otimização da estética pela transmissão de luz, menor condutibilidade térmica em relação ao metal, minimizando possíveis respostas pulpares adversas, um material radiolúcido que permite melhor diagnóstico radiográfico, menor potencial de danos periodontais pela diminuição do acúmulo de placa na superfície glaseada da cerâmica em comparação à junção metal-opaco-porcelana, melhor contorno nas margens em comparação ao sobrecontorno das coroas metalocerâmicas, menor risco ao paciente pelas propriedades inertes¹². A estética, a rápida execução, o preparo conservador, união adesiva dos retentores aos dentes fatores importantes a serem considerados na escolha tratamento reabilitador⁹.

As indicações de utilização e limitações clínicas dos materiais e sistemas livres de metal para confecção de prótese foram descritos¹³. Verificou-se que, se respeitadas às indicações e limitações dos diversos sistemas e materiais restauradoras protéticos, suas funções biomecânicas podem ser seguras e efetivamente cumpridas. Desta forma, pode-se trabalhar de forma tranquila na utilização de restaurações cerâmicas livres de metal, em quase todas as situações clínicas referentes a reconstruções dentárias fixas nos diversos segmentos do arco dentário. As indicações se baseiam principalmente na resistência dos sistemas ao estresse oclusal, e a introdução de sistemas cerâmicos livres de metal, sem dúvida favorece em muito a confecção de próteses mais estéticas, com

resoluções ópticas muito semelhantes às das estruturas dentais, principalmente no quesito translucidez/luminosidade. Isto fica evidente quando se imagina a dificuldade do TPD em esconder as estruturas metálicas sob finas camadas de cerâmicas. No entanto, salienta-se que estes sistemas apenas facilitam o trabalho, mas não garantem em hipótese alguma o resultado estético. Para tanto, salientou alguns fatores críticos que devem ser considerados para a escolha do melhor sistema: a cor do substrato; o espaço; o grau de translucidez do sistema; e finalmente a combinação harmônica do clínico e do TPD, lembrando sempre, que o mais importante para se obter ótimos resultados estético-funcionais não está na dependência da utilização deste ou daquele material, e sim no estudo profundo das técnicas e do manejo dos materiais utilizados e, de sobremaneira, do conhecimento da forma e função dos componentes dentários¹³.

Os tipos de fibras de reforço utilizadas para a confecção são: Fibras de vidro: (Vectris - Ivoclar Vivadent, pré-impregnadas com silano, monômeros e resinas microparticuladas; Fibrekor-Jeneric/Pentron, pré-impregnadas com resina, Luscente Anchor/Dentatus, DVA Fibers /Dental Ventures, Stick e StickNet/Stick Tech), fibras de polietileno: (Ribbond-Ribbond e Connect/Kerr, tratadas com plasma de gás frio), fibras de kevlar: (Fibre-flex Biocomp, Aramid), fibras cerâmicas: (GlasSpan/GlasSpan Inc). Essas fibras têm sido usadas associadas a materiais poliméricos como Sculpture (Jeneric/Pentron), Art-glass (Kulzer/Jelenko), Polyglass (Kulzer/Jelenko), Targis (Ivoclar/Williams), Ceromer (Ivoclar/Williams) e Belleglass (belle de St Claire/Kerr)².

Já as estruturas de porcelana pura são confeccionadas com: porcelanas aluminizadas: (Vitadur/Hi/Ceram), porcelanas aluminizadas: (Procera/Celay), porcelanas aluminizadas infiltradas com vidro: (In-Ceram Alumina/In-Ceram Zircônia) e vidros ceramizados: (IPS Empress 2), Sistema CAD/CAM (Cerec), (e.MAX)².

No caso específico das próteses confeccionadas com resina composta, para que se obtenha uma resistência adequada para essas estruturas, é necessária que o preparo dos dentes pilares permita espaço

para a colocação da maior quantidade possível de fibras, uma distribuição uniforme das mesmas e que elas sejam umedecidas com adesivo adequado, promovendo, dessa forma, adesão química com a resina composta. Neste aspecto as fibras pré-impregnadas apresentam vantagens, pois permitem melhor molhamento da fibra por parte da resina. É necessário ressaltar que a fibra não deve permanecer exposta ao meio bucal para que não ocorra sua dissolução na saliva, o que diminuiria a sua resistência, entretanto o excesso de material pode causar o molhamento insuficiente pela resina, gerando menor resistência e manipulação inadequada². O uso de prótese adesiva direta confeccionada com resina composta reforçada por fibra de vidro, o polietileno vem sendo largamente utilizada. O uso de dente natural, dente de resina acrílica e resina composta são empregados a reprodução do pântico. Esse tipo de tratamento caracteriza-se por associar baixo custo e efetividade reabilitadora¹.

Preparos que permitiriam maior espaço para a introdução de fibras de reforço dentro da cavidade proporcionaram próteses mais resistentes. Isto se deve ao fato de as forças poderem ser conduzidas para os dentes através da parede pulpar do preparo¹⁴. Deve-se atentar também a lisura superficial do material, uma vez que a presença de defeitos causa uma redução na resistência dos materiais. As fraturas, neste caso, iniciam-se nos defeitos e estendem-se em direção as fibras². A resistência à fratura e a adaptação marginal de próteses adesivas posteriormente confeccionadas com o sistema Targis/Vectris (Ivoclar Vivadent) foram avaliadas e os resultados obtidos para os parâmetros estudados in vitro encorajaram a realização de testes clínicos que os corroborassem¹⁴. Clinicamente e por microscopia eletrônica de varredura o desempenho de 20 próteses, que foram confeccionadas em laboratório, com retentores do tipo *inlay* e foram avaliadas pelo período de um ano após sua cimentação. De acordo com os autores, todas as 20 próteses mostraram-se intactas após o final do período de avaliação, não apresentando sinais de fraturas, defeitos de superfície ou desgaste excessivo. Além disso, 91,6% das margens foram consideradas excelentes na região de interface entre o agente de cimentação e o dente e 86,1% foram consideradas excelentes

na região de interface entre o agente cimentante e a resina composta da prótese².

Outros autores descreveram a confecção de prótese adesiva com estrutura reforçada por fibra de vidro na reposição protética do primeiro pré-molar ausente com preparos do tipo *inlay* nos dentes pilares. Os autores realizaram preparos com 1,5 mm de expulsividade em todos os ângulos e término reto no ângulo cavossuperficial. A adaptação marginal de próteses adesivas confeccionadas com retentores do tipo *inlay* a resina indireta reforçada por fibras (Targis-Vectris) também foi estudada utilizando diferentes formas de preparo cavitário e técnicas operatórias¹⁵. A redução na qualidade das margens foi significativa para os molares com cimentação adesiva convencional após ciclagens e não para os pilares que receberam cimentação somente nas bordas internas da restauração². Entretanto afirma-se que preparo do tipo *inlay* podem causar um efeito de cunha em dentes pilares, trazendo uma maior concentração de tensão nos mesmos, o que iria ocasionar fratura na estrutura dental⁹.

Ainda no intuito de obter melhores resultados, realizaram modificações na forma de preparo (em forma de tubo e em forma de caixa) de próteses adesivas posteriores de resina composta reforçada por fibras (Targis/Vectris) com retentores do tipo *inlay* e verificaram que, embora a forma de preparo não tenha influenciado estatisticamente nos resultados, o preparo em forma de tubo permitiu a incorporação de maior número de fibras de vidro na cavidade. Dessa maneira, houve melhor distribuição das forças aplicadas na estrutura, apresentando vantagens em relação ao preparo do tipo caixa¹³. Em relação à avaliação da adaptação marginal, esses autores consideraram esse tipo de prótese viável, pois obtiveram um índice de 60% de margens perfeitas após ciclagem termomecânica².

Enfatizando a importância da utilização das fibras de reforço em várias áreas da odontologia por causa da sua capacidade de aumentar a resistência à tração dos compósitos, a qual, por sua vez, aumenta a resistência à compressão das fibras. Os autores afirmaram que a composição, a arquitetura, a impregnação ou o molhamento e a quantidade de fibras podem influenciar no mecanismo de reforço por elas promovido.

Quando todas essas características forem adequadas, a associação fibras/resina composta poderia ser indicada na confecção de próteses adesivas. Com isso, o comportamento clínico, das próteses adesivas sem metal deve ser avaliado previamente à sua recomendação clínica².

Em função os problemas estéticos causados pela dificuldade da passagem de luz das próteses metalocerâmicas, foram desenvolvidas novas tecnologias para produzir materiais cerâmicos com suficiente resistência para oferecer a prótese fixa, sem necessidade de haver o metal. Atualmente, estes problemas foram apaziguados com os surgimentos dos sistemas cerâmicos que proporcionam boa expectativa clínica¹⁶.

O In-Ceram Alumina (VITA) possui grande conteúdo de alumina, variando sua estrutura básica entre 80% de óxido de alumínio e 20% de vidro. Este material apresenta melhora considerável nas propriedades mecânicas em relação às cerâmicas convencionais, alcançando uma resistência flexural de 300 MPa a 600 MPa, que é também mais alta do que a das cerâmicas injetadas. Este sistema está indicado para prótese parcial fixa com três unidades para região anterior. Já In-Ceram Zircônia (VITA) promove a mistura de óxido de zircônia e óxido de alumina, como material para realização da infraestrutura, possibilitando a obtenção do aumento da tenacidade e elevação da resistência flexural, que chega aproximadamente a 900 MPa, enquanto mantém os procedimento de infiltração de vidro fundido no interior da estrutura. Este tipo de material é indicado para prótese parcial fixa com três elementos para região posterior de três a quatro unidades até a extensão de 38 mm⁴.

O sistema IPS Empress (Ivoclar Vivadent) é baseado na tradicional técnica da cera perdida. Basicamente, consiste em cerâmica feldspática reforçada por cristais de leucita, prevenindo a propagação de microfraturas que poderiam se expandir pela matriz vítrea e esse material é derivado do sistema químico $\text{SiO}_2 - \text{Al}_2\text{O}_3 - \text{K}_2\text{O}_3$ ⁴. O Empress 2 que basicamente a porcelana vítrea de dissilicato de lítio com teor cristalino superior a 60% em volume, apresenta resistência flexural de aproximadamente 350 MPa¹⁷. Objetivando o uso do sistema de

cerâmica aquecido e prensado para confecção de próteses parciais fixas de três elementos anteriores e posteriores (incluindo primeiro molar como pântico que não deve possuir largura superior a 7-8 mm), foi desenvolvida a cerâmica vítrea de dissilicato de lítio, sendo o sistema $\text{SiO}_2\text{-Li}_2\text{O}$ a base química para o material¹⁰. O sistema Empress 2 também é suficiente para dispensar a infraestrutura metálica. Esta porcelana apresenta melhor translucidez brilho e dispersão de luz, quando comparada às porcelanas feldspáticas. Esse sistema é biocompatível e possui radiopacidade e capacidade abrasiva compatível com as dos dentes naturais¹⁸. Devido às propriedades mecânicas da cerâmica de zircônia, podem ser usados cimentos convencionais como cimentos de ionômero de vidro ou resinosos¹⁰.

O IPS e.Max (Ivoclar/Vivadent) constitui-se em um sistema versátil que vai as cerâmicas de vidro com base de dissilicato de lítio injetado ou fresado, e.MAX e e.Max CAD, até óxido de zircônia injetado e fresado, e.Max ZirPress e e.Max ZirCAD5. Estas possibilidades de uso tornam o sistema totalmente flexível para os protéticos, além de permitirem que os quatro materiais de estruturas diferentes que constituem o sistema possam ser estratificados com a mesma cerâmica de recobrimento, que consiste em uma cerâmica de baixa fusão, a base de apatita e nano partículas, que garantem o biomimetismo com a estrutura dentária. IPS e.Max Press tem sua indicação em pontes fixas anteriores e posteriores até pré-molar. O fabricante também relata algumas contraindicações: uma prótese que necessite de quatro elementos ou mais em preparo subgingival muito profundo¹⁹.

As restaurações em In-Ceram Alumina e In-Ceram Zircônia proporcionam excelente resultado estético, biocompatibilidade, alta fidelidade marginal e baixa condutibilidade térmica, bem como a resolução de problemas de resistência mecânica². A qualidade das margens é comparável às próteses fixas adesivas confeccionadas com estrutura metálica, apresentando ótima adaptação marginal e translucidez. O In-Ceram Zircônia apresenta como vantagens excelente estética e biocompatibilidade, a ausência de margem metálica, alta fidelidade marginal, elevada resistência à flexão e ruptura e baixa

condutibilidade térmica. As experiências clínicas já ultrapassam 12 anos, possibilitando muita segurança quanto a sua utilização¹⁷.

Poucos estudos têm sido conduzidos no sentido de investigar a forma ideal dos retentores e a quantidade necessária de desgaste para a confecção dessas próteses. Uma técnica para a fabricação de próteses adesivas em porcelana pura (In-Ceram) utilizando retentores em forma de aletas tem como espessura mínima de 0,5 mm. Com o objetivo de avaliar a resistência à fratura de próteses adesivas anteriores de porcelana pura (In Ceram), autores confeccionaram preparos utilizando a técnica por eles descrita, apresentando ranhuras na região do cingulo de 1 mm de diâmetro por 0,5 mm de profundidade e conector de 3 mm de altura e 1,5 de espessura vestibulo-lingual. As próteses apresentaram alta resistência e todas as fraturas ocorreram na área entre pântico e aletas, permanecendo a união da resina sempre intacta. Segundo os autores, a resistência à fratura relativamente alta das próteses adesivas com In-Ceram do estudo corrobora o importante papel das técnicas adesivas na transferência da tensão às restaurações dentais. Com base nesses resultados, as interfaces adesivas não levam somente ao sucesso retentivo, mas também ao aumento da resistência das próteses fixas por meio da transferência da tensão oclusal para os dentes².

A estabilidade das próteses adesivas de cerâmica pura não depende de retentores que recubram a face lingual dos dentes pilares anteriores e que há uma forte correlação entre a forma de preparo e a resistência da prótese. Com base nessas informações, os autores desenvolveram uma forma de preparo modificada que consiste na confecção de sulcos paralelos entre si na região proximal dos dentes pilares, com largura de 1 mm e profundidade de 0,8 mm a 1 mm, onde se inserem os conectores. Os autores dispensaram o uso de aletas na face palatina dos retentores de In-Ceram. Esses autores estudaram o mesmo desenho de preparo por meio de um modelo matemático de elemento finito tridimensional sobre a distribuição de tensão em prótese adesiva de porcelana pura alumina In-Ceram. Concluíram que poderiam ser confeccionadas próteses adesivas em espaços pequenos desde que o

conector apresentasse altura mínima de 4 mm e contorno liso e arredondado².

No que se refere à técnica de cimentação para prótese de porcelana pura, autores descreveram uma técnica alternativa. Inicialmente, os dentes pilares foram isolados e condicionados, e o agente de união foi aplicado. A superfície interna da prótese foi jateada com partículas de óxido de alumínio modificadas com ácido silícico, e as superfícies condicionadas foram silanizadas com ESPE-Sil (3M) e secas naturalmente por 5 minutos antes da aplicação e polimerização do cimento resinoso de polimerização química e por luz. Essa técnica, denominada cobertura de sílica, permite que jateamento de grãos de óxido de alumínio modificados por ácido silícico impregnem de partículas de sílica a estrutura interna da prótese, formando uma camada que, após a silanização, aumenta sua reatividade com as resinas, consequentemente melhorando a resistência de união da porcelana com o cimento resinoso².

As áreas de conexão das próteses parciais fixas são mais susceptíveis a falhas, além de serem a zona de maior estresse em uma prótese de três elementos totalmente cerâmica. A capacidade de suportar cargas é fortemente limitada, sendo fator crítico para reabilitações extensas, principalmente envolvendo molares, devido à força de mastigação na região posterior ser maior¹⁰. As dimensões recomendadas dos conectores para o sistema e.Max Press são de 4-5 mm de altura e 3-4 mm de espessura, uma área variando de 12 a 20 mm. Uma pesquisa a curto prazo, período de 28 meses, analisou 127 coroas IPS e.Max Press, em 41 pacientes, aonde 93,70 % das coroas foram classificadas como excelente após esse período, nos quesitos: coloração, fratura, caries secundárias, adaptação marginal e saúde periodontal¹⁶. Outro estudo acompanhou por um período de 12 meses, coroas IPS e.Max Press e IPS e.Max CAD, aonde não obtiveram nenhuma falha, e notaram um desempenho satisfatório. A utilização de cimento resinoso para cimentação de coroas confeccionadas em dissilicato de lítio (IPS e.Max Press) mostrou resultado satisfatório ao avaliar parâmetros como: profundidade de sondagem, índice de placa, sangramento à sondagem e vitalidade dentária, e o índice de sucesso cuja taxa de

sobrevivência é próxima de 8 anos⁸.

Relato do caso

Uma paciente do gênero feminino, com 55 anos de idade procurou a clínica privada para avaliação do dente 25, que apresentava dor ao mastigar, e sensação de edema no local. Após exame clínico e radiográfico, constatou-se a presença de uma coroa metalocerâmica cimentada sobre um núcleo metálico fundido e uma linha hipodensa na raiz compatível com uma trinca (FIGURAS 1 e 2) e, por isso, foi indicada a exodontia. Foi proposta a reabilitação com um implante osseointegrável, porém por motivo econômico a paciente não poderia realizar naquele momento e assim foi proposta a reabilitação com uma prótese fixa adesiva, porém a paciente não gostaria de uma prótese com metal e assim, a prótese fixa adesiva livre de metal cimentada nos dentes 24 e 26 foi a opção escolhida.

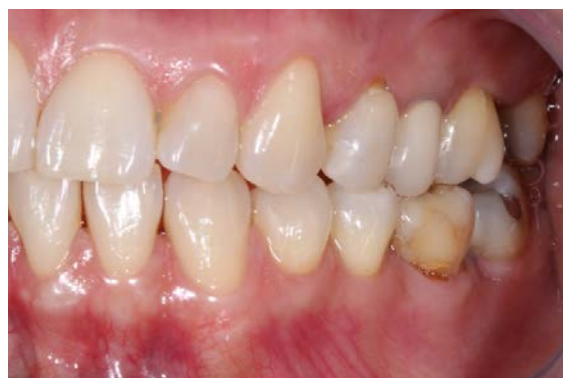

FIGURA 1 - Coroa metalocerâmica no dente 25.

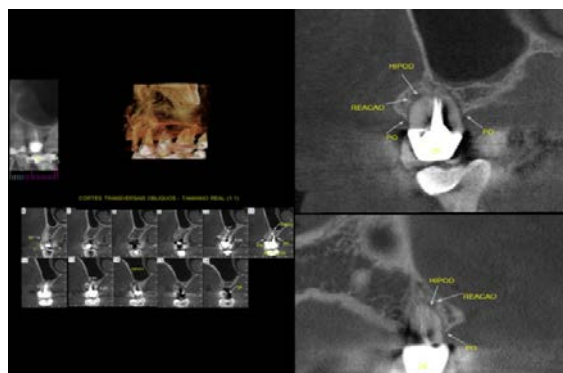


FIGURA 2 - Tomografia evidenciando a linha hipodensa sugestiva de trinca radicular.

O dente 25 foi extraído (FIGURA 3) e aguardou-se a cicatrização inicial do alvéolo. Após 4 semanas foi realizado um pequeno preparo no terço médio e oclusal das faces proximais ao espaço protético e na face

palatina dos dentes 24 e 26 para remover pequenas retenções (FIGURA 4). Em seguida foi realizada a moldagem com silicone de adição para a confecção da prótese fixa com uma fibra de reforço e resina composta reforçada com cerâmica. Foi feito o condicionamento com ácido fosfórico e sistema adesivo nos dentes 24 e 26 e a prótese foi cimentada com cimento resinoso (FIGURA 5).

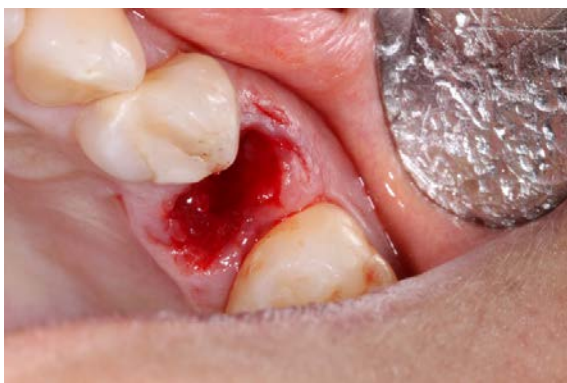

FIGURA 3 – Dente extraído.

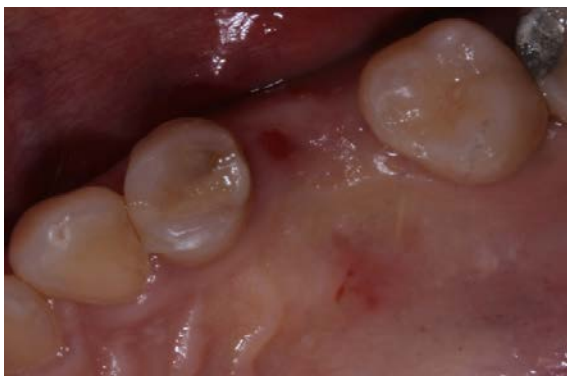

FIGURA 4 – Rebordo cicatrizado.

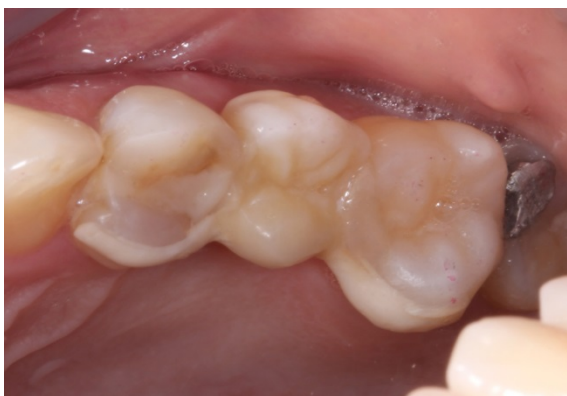

FIGURA 5 – Prótese fixa adesiva na região do elemento 25.

O caso foi acompanhado por um período de 1 ano apresentando estabilidade dos tecidos de suporte e ótima estética (FIGURAS 6 e 7).

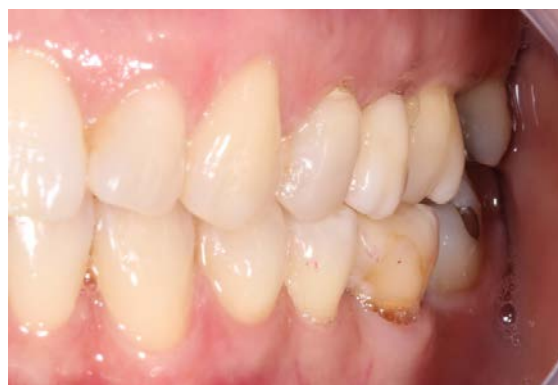

FIGURA 6 – Vista vestibular da prótese fixa adesiva.

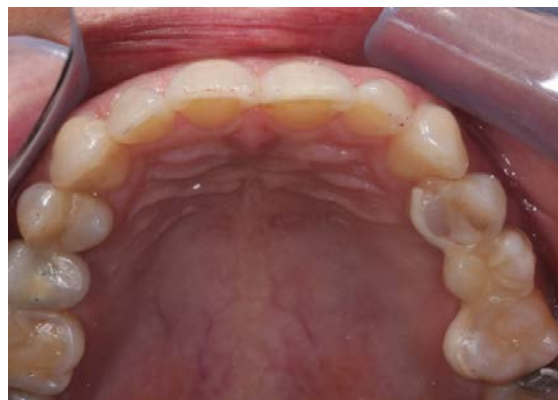

FIGURA 7 – Vista oclusal do caso finalizado.

Discussão

A interação entre cirurgião-dentista, técnico em prótese dental e paciente na elaboração do planejamento reabilitador são essenciais para o resultado final. Devemos construir uma relação de confiança com nosso paciente, a fim de que esta possa receber a terapia adequada para cada caso em questão e sendo assim tomarmos a decisão correta. As propriedades mecânicas dos materiais reforçados por fibras oferecem vantagens quando comparadas às da porcelana pelo fato de o seu módulo de elasticidade ser mais próximo ao da dentina². No entanto, a longevidade de ambas as próteses adesivas estéticas deve ser analisada com cuidado, pois são alternativas recentes, cujos estudos longitudinais ainda são escassos e pouco comprovados. Pesquisadores compararam próteses adesivas confeccionadas com porcelana pura e de resina composta com a forma de preparo modificado pela utilização de retentores de maior altura gengivo-oclusal.

Seu estudo fotoelástico em próteses anteriores demonstrou que próteses adesivas de resina composta transferiram mais carga e força rotacional para os dentes pilares que as próteses de porcelana pura¹³.

O menor módulo de elasticidade apresentado pela resina composta não é o único fator contribuinte para a transferência de carga e forças rotacionais. Fatores como a utilização de retentores de maior altura gengivo-oclusal afetaram a transferência de carga oclusal. O aumento na área superficial do retentor resultou em uma transferência de tensão mais uniforme aos dentes pilares do que as outras duas formas. Porém, as próteses de porcelana pura não foram testadas com o tamanho dos retentores aumentados, o que pode ser considerado em pesquisas futuras. Portanto, as próteses adesivas de resina composta modificadas com retentores maiores (envolvendo a face palatina dos pilares) foram mais favoráveis à distribuição da tensão².

Um aspecto importante a ser ressaltado com relação às estruturas de resina composta reforçada por fibras é sua lisura superficial, o que evita a presença de defeitos que causariam uma redução na resistência pela propagação de fraturas que seguiriam em direção às fibras. Esta é uma desvantagem em relação às próteses de porcelana pura com estrutura de alumina, nas quais o desenvolvimento de micro fraturas não evolui devido ao intenso contato entre os grãos de óxido de alumínio¹⁰.

Outros aspectos poderiam ser levados em consideração quando da escolha do material a ser utilizado na confecção de próteses adesivas sem metal. Entre eles pode-se citar: técnica laboratorial, custo, rapidez, propriedades biológicas, técnica de cimentação, superioridade estética².

As estruturas de porcelana levariam vantagem em relação à estética e à biocompatibilidade. Por outro lado, as estruturas de resina composta levariam vantagens quanto ao custo e quanto à possibilidade de confecção direta, sem a necessidade de etapas laboratoriais, embora a técnica indireta ofereça melhor segurança quanto às características de preparo e de manipulação do material resinoso. Em relação à fase de cimentação, a superfície dos compósitos é facilmente atacada por jatos de óxido de alumínio, proporcionando microrretenções para o cimento resinoso²¹.

A cimentação adesiva de próteses com estrutura de porcelana pura requer o condicionamento com ácido fluorídrico para a

obtenção de micro retenções, já que o jateamento e outros tipos de técnicas não se têm mostrado efetivas na obtenção de micro retenções nesses materiais. A aplicação de ácido fosfórico para limpeza deverá ser realizada quando a aplicação do ácido fluorídrico for feita pelo técnico no laboratório. A aplicação de agente de silanização em ambos os tipos de materiais (compósitos ou cerâmicos) deve preceder o procedimento clínico de cimentação de ambos os tipos de materiais de estrutura. Apesar das vantagens apresentadas pela utilização de próteses adesivas confeccionadas com fibras de reforço e porcelanas de alta resistência, estas ainda devem apresentar certa restrição quanto ao uso devido à falta de estudos longitudinais². Além disso, foram encontrados na literatura consultada, muitos relatos de casos clínicos², enfatizando características de resistência e estética, com base em informações fornecidas pelos fabricantes, sem que haja um número consistente de pesquisas que comprovem tais propriedades.

Conclusão

Baseado nas informações da literatura pode-se concluir que as próteses adesivas sem metal são uma alternativa favorável para tratamentos reabilitadores pela sua alta capacidade estéticos, biocompatibilidade, resistência à corrosão e facilidade de confecção, principalmente as próteses reforçadas por fibras. Poucas evidências científicas existem com relação às formas de preparos que sejam ideais para os retentores tanto de reforços de fibras quanto para materiais cerâmicos, onde ambas apresentam propriedades mecânicas diferentes dos materiais de liga metálica utilizadas nas próteses fixas adesivas convencionais. Mais estudos longitudinais devem ser realizados para verificar o comportamento desses materiais e seu comportamento na cavidade bucal, para facilitar a correta escolha do cirurgião-dentista a cada caso clínico.

Fixed prosthesis adhesive metal-free: Literature review

Abstract

Due to great demand for restorations that resemble natural teeth by society and the lower biocompatibility of metal alloys used in the manufacture of conventional denture adhesives and with the improvement of the mechanical and aesthetic properties of these materials that have characteristics almost similar to the a dental structure, we can replace the restorative materials for metal-free materials, provided that the limit of each restorer to be worked, it is necessary that the professional has an adequate command of the technical system is respected.

Descriptors: Denture, partial, fixed, Resin-Bonded. Ceramic. Denture, partial, fixed.

Referências

1. Ferreira KF. Prótese fixa adesiva livre de metal confeccionada com fibras [dissertação]. Ribeirão Preto (SP): Curso Técnico em Prótese Dentária, Escola Técnica Philadelpho Gouvêa Netto;2009.
2. Campanha NH, Seó RS, Segalla JCM, Silva RBT. Próteses adesivas sem metal. Uma revisão de literatura. Rev Odontol UNESP. 2005;34:119-28.
3. Castro JCM, et al. Prótese Adesiva: Uma opção estética conservadora e funcional. RGO. 2006;54(3):225-29.
4. Bottino MA, et al. Estética em reabilitação oral: "metal-free". Apud: Feller, C, Gorab, R. Atualização na clínica odontológica. São Paulo, Artes Médicas. 2000;1:329-63.
5. Ibsen RL, Neville K. Adhesive restorative dentistry. Philadelphia: WB Saunders, 1972.
6. Rochette AL. Attachment of a splint to enamel of lower anterior teeth. J Prosthet Dent. 1973;30(4):418-23.
7. Howe DF, Denehy GE. Anterior fixed partial dentures utilizing the acid-etch technique and a cast metal framework. J Prosthet. Dent. 1977; 37(1): 28-31.
8. Dun B, Reisbick MH. Adherence of ceramic coating on chromium-cobalt structures. J Dent Res. 1976;55(3):329-32.
9. Botelho M. Resin-bonded prostheses: the current state of development. Quintessence Int. 1999;30:525-34.
10. Itinoche MK. et al. Prótese fixa adesiva cerâmica. J Bras Clín Estet Odontol. 2000;4(23):49-52.
11. Bastos PA, Pagani C. Manual de prótese fixa adesiva: clínica e laboratório. São Paulo: Manes Comunicações, 1983.
12. Sorensen JA, Knodt H, Torres TJ. In Ceram: all ceramic bridge technology. Quintessence Dent Technol Lombard. 1998;16:41-46.
13. Leles CR, Rocha SS, Fontana RHBTS, Camparis CM. Estudo de avaliações longitudinais de próteses parciais fixas adesivas pelo método de meta-análise. PCL: Rev Bras Prót Clín e Lab. 2000;2:79-87.
14. Behr M, et al. In-vitro study of fracture strength and marginal adaptation of fiber-reinforced adhesive fixed partial inlay dentures. J Dent. 1999;27:163-68.
15. Chávez OFM, et al. Prótese fixa com estrutura reforçada com fibra de vidro: relato de caso clínico. PCL: Revista Brasileira de Prótese Clínica e Laboratorial, 2000.
16. Peixoto ICG, Akaki E. Avaliação de próteses parciais fixas em cerâmica pura: uma revisão de literatura. Arq Bras Odontol 2008;4(2):96-103.
17. Schweiger M, et al. IPS Empress 2: a new pressable high-strength glass-ceramic for esthetic all-ceramic restorations. Quintess Dent Tech. 1999;22:143-51.
18. Sorensen JA. The IPS Empress 2 system: defing the possibilities. Quintess Dent Tech. 1999;22:153-63.
19. Pedrosa AC, Girundi F. Sistemas Cerâmicos Metal-Free. [Internet]. [acesso em 2013 set 13]. Disponível em: http://www.iesposgraduacao.com.br/downloads/%7b57E9D652-ECFF-47A6-8432-64E42F3EDA2F%7D_artigo_alexandre.pdf